

# (画像診断報告書)

## (CT)

確定

(1/1)

患者ID	02446729
フリガナ	■■■■■
氏名	■■■■■
生年月日・性別	■■■■■ 女

検査日付	26/03/26 (2014)	依頼科名	放射線診断科	依頼医師	■■■■■ 4691
読影日付	26/03/26 (2014)	病棟		実施技師	■■■■■
病名	胸部異常陰影				
部位	胸部				
造影剤					
依頼情報	[検査目的] 病診連携 日時 3/26 1300 ■■■■■ 先生 健診、右下肺野の網状影				
検査情報	胸部HR PL : 単純 +HR [入力日]: 2014/03/17 [入力者]: 河田 悠介 4691				

### [所見]

-----診療情報提供書-----

■■■■■ 先生御机下

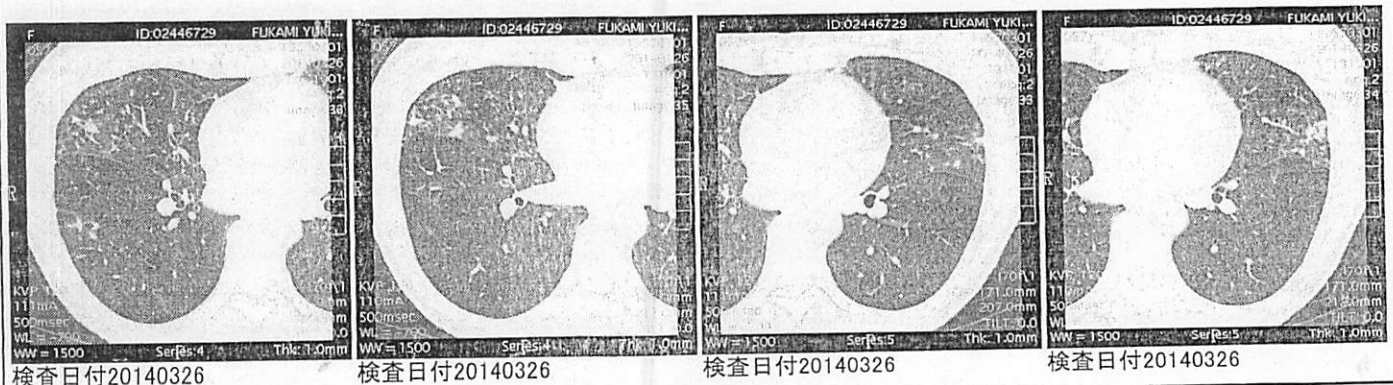
このたびは病診連携画像診断検査をご利用いただき、ありがとうございます。ご紹介の■■■■■様の検査結果は下記のとおりでしたので、ご報告いたします。なお、疑問の点がございましたら、電話またはFAXにてご連絡下さい。今後ともよろしく願いいたします。

■■■■■ 放射線科

右肺中葉や左肺舌区を主体に、比較的境界不明瞭な粒状影や結節、樹枝状影を認めます。これら病変の近傍には拡張した気管支が見られます。以上は非結核性抗酸菌症による慢性気道炎症と考えます。喀痰検査も御検討下さい。その他、両肺に明らかな異常を認めません。有意な縦隔リンパ節腫脹や胸水を認めません。

### [診断]

Chronic airway disease: NTM, suspected



診断医

■■■■■ 4555

■■■■■ 4124

1948

1949

1950

1951

1952

1953